6

Revue de Chirurgie Juin 1908

TRAVAIL DE LA CLINIQUE CHIRURGICALE DU PROFESSEUR JABOULAY.

LA COLECTOMIE
DANS LES CANCERS DU GROS INTESTIN

PAR MM.

Paul CAVAILLON et **Émile PERRIN**

Professeur agrégé
à la Faculté de médecine de Lyon,
Assistant du Professeur Jaboulay.

Interne des hôpitaux
de Lyon.

Par ses caractères anatomiques et son évolution clinique, le cancer du côlon se présente dans les meilleures conditions de curabilité opératoire : longtemps encapsulé, ayant peu de tendance à la généralisation ni à la récidive, il envahit tardivement le système lymphatique; son ablation est facilitée par la possibilité d'opérer en dehors de l'abdomen, à cause de la mobilité du côlon, normale dans certaines régions, obtenue à peu de frais dans d'autres, par le procédé du décollement. Malgré cela, la colectomie systématique n'est pas encore élevée au rang de notion classique. Et si l'anathème jeté contre la première tentative de Reybard, en 1840, n'est plus de mise aujourd'hui, beaucoup de chirurgiens, dans leur pratique, se contentent d'opérations palliatives.

Les plus rétrogrades défendent encore l'anus contre nature comme opération définitive et montrent avec orgueil des cas ainsi traités qui ont survécu quelques mois, certains même quelques années. D'autres, plus modernes, rejettent actuellement l'anus comme opération définitive et s'adressent à la série complexe des anastomoses et des exclusions, qui ont au moins le mérite de ne pas affliger le malade d'une infirmité dégoûtante.

Mais toutes ces opérations palliatives ont le grave inconvénient de laisser subsister la tumeur, exposant ainsi à tous les accidents

consécutifs. Même isolé par une exclusion, ou le cours des matières détourné par un anus sus-jacent, le néoplasme continue à évoluer localement et peut devenir le point de départ de complications inflammatoires. D'ailleurs, les anastomoses simples et l'exclusion unilatérale réalisent incomplètement l'isolement de la tumeur. Seule, l'exclusion bilatérale, opération trop complexe, détourne d'une façon absolue le cours des matières. Nous avons eu l'occasion d'observer un malade porteur d'un cancer de l'S iliaque, opéré par une anastomose iléo-sigmoïdienne et qui est venu mourir dans le service de notre maître, M. le Dr Bérard, d'un phlegmon de la fosse iliaque gauche, consécutif à l'ulcération de son néoplasme.

Non seulement le malade reste exposé aux complications infectieuses de sa tumeur; mais encore on peut voir continuer à évoluer, après l'établissement d'un anus, les lésions ulcéreuses du segment sus-jacent. M. Jaboulay a rapporté, dans la thèse de Leclerc, un cas dans lequel un intestin s'était perforé en aval du point où avait été établi l'anus. Il s'agit alors de lésions gangréneuses par oblitération artérielle, que ne peut en aucun cas faire régresser l'isolement du néoplasme.

Il y a plus encore, le cancer reste là, envoyant des colonies cancéreuses à distances, dans le système lymphatique, et exposant à toutes les généralisations viscérales.

Sans doute, après les opérations palliatives, on peut voir régresser partiellement la tumeur : mais il ne s'agit en aucun cas de guérison définitive. Seules cèdent ainsi les lésions inflammatoires de la tumeur infectée par le passage incessant des matières. A l'abri de celles-ci, les ulcérations banales se cicatrisent, la congestion et l'œdème des parois intestinales rétrocèdent; les gâteaux péritonéaux se résorbent en partie. Mais le néoplasme demeure, avec sa tendance ulcérative, qui peut amener la perforation du conduit intestinal.

Quant aux cas de prétendues guérisons, consécutives à des anus ou a des exclusions, on peut sans hésitation en contester l'authenticité. Aucun d'eux ne porte avec lui l'examen histologique probatoire de la malignité de la tumeur : et l'on doit tenir aujourd'hui ces néoplasmes guéris ainsi, pour des tumeurs inflammatoires, tuberculeuses ou banales, mais on ne doit en aucun cas les considérer comme cancéreuses.

Seule l'exérèse large de la tumeur et de son territoire lymphatique peut amener la guérison radicale du cancer. On peut regarder comme guérison radicale celle qui persiste sans récidive trois ans après l'intervention. Ces faits ne sont pas aujourd'hui des raretés. Et l'on peut assurer que la colectomie large, systématiquement appliquée, est capable de *guérir* le néoplasme.

Il n'y a aucune banalité à affirmer ces faits; car beaucoup objectent encore au traitement radical de ne pas assurer une survie plus considérable que les opérations palliatives et d'exposer en tous cas à une lourde mortalité les malades soumis à cette thérapeutique. Il importe d'étudier d'abord les résultats obtenus par la colectomie, au point de vue des survies et de l'absence de récidives. Les faits montreront sans effort que la comparaison entre les deux types d'opérations n'est pas en faveur des palliatives.

Quant à la mortalité opératoire des colectomies, il ne sera pas difficile de prouver qu'elle est plus apparente que réelle. En tous cas, il est possible, à condition de se soumettre à certaines règles thérapeuthiques, de l'abaisser à un taux que peuvent lui envier beaucoup d'opérations palliatives.

I. — Résultats éloignés des colectomies

Kœrte[1], en 1905, rapportait, sur 12 succès opératoires, 5 survies datant de trois à huit ans.

A la même époque, Mayo Robson[2] comptait une guérison datant de dix ans, une autre de quatre ans, cinq de trois ans et demi.

Fuschig[3], réunissant tous les cas opérés à la clinique d'Albert, de Vienne pendant douze ans, donne ainsi ses résultats éloignés.

1 cas.....	8 ans, mort de cause inconnue.
1 —	8 ans.
2 —	3 ans de survie sans récidive.
1 —	1 an avec récidive.
1 —	1 mois avec récidive.

Sorensen[4], relate des résultats moins brillants :

1 cas.....	3 ans, vivant sans récidive.
2 —	morts 1 an après de récidive locale.

1. Koerte, *Deutsche Zeitschrift für Chir.*, Bd. 40, p. 918 (1895).
2. Mayo Robson, *in* th. Cavaillon, p. 157.
3. Fuschig, *Deutsche Zeitschrift für Chir.*, Bd. 61, 1901, p. 185.
4. Sorensen, *Inaug. Dissert.*, Leipzig, 1903.

Zimmermann, rassemblant les malades de la pratique de Krœnlein, publie le tableau suivant :

1 cas.....	14 ans, vivant.	2 cas.....	5 mois 1/2.
1 —	2 ans 1/2.	1 —	1 mois.
1 —	21 mois.		

Kœssler[1] :

1 cas...	avec 1 an de survie.	1 cas..	avec 7 ans.
3 — ...	avec 2 ans.	— ..	1 an 1/2 avec récidive.

Sur 20 cas suivis, après entérectomie, Mikulicz a comme résultats :

1° Morts avec récidive, 9 cas :

1 cas.....	5 ans 1/2.	1 cas.....	7 mois.
1 —	14 mois 1/3.	1 —	6 mois.
1 —	13 mois.	1 —	5 mois 1/2.
1 —	11 mois.	1 —	3 mois 1/2.
1 —	8 mois.		

Moyenne de survie, quinze mois.

2° Vivants avec récidives : 1 cas de treize mois.

3° Vivants sans récidive, 10 cas.

1 cas.....	9 ans 1/4.	1 cas.....	2 ans.
1 —	5 ans 3/4.	1 —	1 an 1/2.
1 —	4 ans 3/4.	1 —	1 an 1/4.
1 —	4 ans 1/4.	2 —	0 an 1/4.
1 —	4 ans.		

Moyenne de survie : trois ans huit mois.

Soit 37,5 p. 100 de guérisons durables.

Anschütz[2] cite les chiffres suivants, portant sur une statistique globale de 156 opérations radicales pratiquées de 1900 à 1905 :

Cas opérés depuis.....	1905 = 33
—	1904 = 31
—	1903 = 27
—	1902 = 26
—	1901 = 21
—	1900 = 18
	156

1. Kœssler, th. d'Iéna, 1902.

2. Anschütz, Beiträge zur klinik des Dickdarmkrebses, *Mitteil. aus dem Grenzgebieten der Med. u. Chir.*, 1907.

Vivent sans récidive.....	20 = 60 0/0	= 1 an.
—	18 = 58 0/0	= 2 —
—	14 = 52 0/0	= 3 —
—	14 = 54 0/0	= 4 —
—	9 = 43 0/0	= 5 —
—	9 = 50 0/0	= 6 —
	84	

Nous-mêmes apportons ici les observations de 9 malades dont :

1 guéri depuis 3 ans sans récidive.
4 — plus de 2 ans sans récidive.
1 — 6 mois.
1 mort en 1 an de récidive.
2 cas récents.

Si l'on compare à ces résultats ceux des opérations palliatives, on voit qu'avec ces dernières la durée moyenne de la survie est sensiblement abaissée. Elle le serait plus encore si l'on expurgeait des statistiques de la plupart des auteurs certains cas de survie surprenante dont le diagnostic reste douteux, puisqu'il n'a pas été confirmé par l'examen histologique.

L'anus contre nature donne :

D'après de Bovis[1] en moyenne, dix mois.

D'après Cavaillon[2], 19 mois.

D'après Mikulicz, un an et neuf mois.

Après les anastomoses, la survie est également peu considérable :

Six mois d'après de Bovis.

Huit mois et demi d'après Mikulicz.

On ne saurait donc objecter au traitement radical d'être incapable de donner aux malades une survie plus longue que les opérations palliatives. Les chiffres précédents montrent le contraire : à la suite des opérations palliatives, les cas de tumeurs inflammatoires, non néoplasiques, mis à part, la survie dépasse rarement un an, alors qu'après la colectomie, les survies de plusieurs années ne sont pas des raretés. La durée des survies est facteur du moment où l'opération à été pratiquée et de largeur de l'entérectomie. Ces survies actuelles, qu'on pourrait dire minimum, seront régulièrement augmentées le jour ou l'on opérera systématiquement de bonne heure et très largement; beaucoup de récidives locales n'ont pas d'autre cause que des ablations insuffisantes; peu de chirurgiens

1. *Rev. de chir.*, 1901.
2. Th. Lyon, 1905.

peuvent se résoudre à se porter loin des lésions, ils croient toujours trop enlever quand ils sont en réalité en pleine zone dangereuse.

II. — Mortalité opératoire dans les colectomies.

L'avantage d'une survie prolongée des opérations radicales serait illusoire si l'on devait les payer d'une lourde mortalité opératoire. La colectomie donnerait seulement aux uns ce qu'elle enlèverait aux autres. Ce serait une répartition différente de la somme de survie post-opératoire, mais non un gain absolu.

Il en est heureusement tout autrement, et la mortalité dans les opérations radicales n'est pas aussi chargée qu'il apparaît à la première lecture de statistiques disparates, non dépouillées, où les faits sont bloqués pêle-mêle sans distinction aucune.

En effet, De Bovis donne le chiffre de 40 p. 100 et il ne fait figurer que les entérectomies sans complications opératoires; mais en distinguant les résections faites avant 1889 et celles pratiquées après cette date, on voit la mortalité passer de 58 p. 100 à 37 p. 100. Mikulicz accuse 48 à 50 p. 100 d'insuccès et il fait remarquer que, tandis que les cas opérés avant 1891 lui donnaient 36 p. 100 de mortalité, il arrive à avoir 50 p. 100 depuis cette date, à mesure qu'il étend davantage ses indications opératoires.

Madelung, Rydigier, Zachs ont 30 à 40 p. 100 de morts opératoires.

Kœrte, 36 p. 100.

Czerny, 50 p. 100.

Braman, 33 p. 100.

Krönlein, 50 p. 100.

Kessler, 60 p. 100.

Wœlfler, 70 p. 100.

Ces résultats malheureux, pris ainsi en bloc, ne doivent pas faire condamner dès l'abord les entérectomies pour néoplasme. Il faut avant tout sérier les cas, étudier les conditions cliniques dans lesquelles ont été tentées les interventions; il importe également de distinguer les résultats de chaque méthode opératoire.

Les complications, au cours de l'évolution du néoplasme, créent des conditions éminemment défavorables. Les statistiques doivent être expurgées des cas opérés en complication. La mortalité qui les

accompagne est vraiment trop élevée pour qu'on soit autorisé à pratiquer une colectomie dans ces conditions. Une première distinction s'impose donc entre le cancer compliqué et le cancer à froid. La mortalité opératoire devra, pour être étudiée conformément à la réalité des faits, être considérée dans ces cas divers. Toutes les statistiques globales ci-dessus mentionnées n'ont donc pour nous aucune valeur, elles comprennent des faits dissemblables tant par le moment de l'intervention que par le procédé employé. Il nous faut donc étudier d'abord les conditions opératoires, dans les différents cas cliniques qui se présentent au chirurgien.

III. — Conditions opératoires dans le cancer du côlon.

1° *Cancers compliqués.*

Les complications peuvent se ramener à 3 types : l'invagination, la suppuration, l'occlusion. La première crée des conditions opératoires spéciales que nous ne voulons pas envisager ici.

L'abcès périnéoplasique commande purement et simplement l'évacuation du pus. Faire plus serait extrêmement dangereux : cheminer à travers les tissus épaissis et infiltrés qui forment la coque de l'abcès, rompre les adhérences inflammatoires, et, après ces manœuvres en plein milieu septique, tenter l'ablation intra-abdominale de la tumeur, serait s'exposer aux plus graves accidents. En présence de complications inflammatoires localisées, il faut donc vider l'abcès : le drainer au point déclive. Plus tard seulement, on aura le droit de songer à la résection du néoplasme.

Pratiquée en période d'occlusion aiguë, l'entérectomie donne des résultats déplorables. De Bovis rapporte dans ces conditions une mortalité opératoire de 70 p. 100. Dans ses observations, l'un de nous, dans sa thèse, relève 10 résections intestinales en période d'occlusion, avec 7 morts, 70 p. 100. Dans le travail plus récent d'Anschutz, ce chiffre s'élève à 85 p. 100.

Nombreuses sont les causes de mort : ces malades en occlusion sont des intoxiqués, incapables de faire les frais d'une opération grave. Le plus souvent, ils sont déjà en menace de péritonite. A l'ouverture de l'abdomen, il s'échappe presque toujours une plus

ou moins grande quantité de liquide séro-sanguinolent septique, qui marque la première étape d'une infection péritonéale commençante : les germes ont déjà franchi la paroi intestinale à la faveur de sa distension, de ses lésions et de la stase stercorale au-dessus de l'obstacle. La moindre infection surajoutée déterminera la péritonite aiguë. Et cette infection est à peu près fatale dans une entérectomie pratiquée en période d'occlusion.

L'anse sus-jacente, extrêmement dilatée, est dans des conditions de circulation très mauvaises. Les parois infiltrées, mal nourries, se laissent facilement déchirer par l'aiguille et les fils. Dans ces conditions, l'étanchéité de la suture est très compromise. On opère d'ailleurs dans un milieu extrêmement septique. L'intestin est rempli de matières très virulentes parce que maintenues en cavité close; la coprostase est rendue très difficile sur des anses distendues par les gaz. Bref, ces causes locales s'ajoutent à l'état spécial des occlus pour expliquer les nombreuses morts par péritonite que l'on observe à la suite de l'entérectomie pratiquée en période d'occlusion, lorsque le collapsus n'enlève pas en quelques heures un malade déjà trop intoxiqué pour supporter une intervention de cette gravité. Les cas sont rares où le malade survit : ils ne dépassent pas 10 à 12 p. 100.

On ne saurait donc exposer un patient à une mortalité opératoire aussi élevée, quand on peut le soumettre à la thérapeutique infiniment moins meurtrière des opérations palliatives.

Cependant, en opérant un néoplasme en état d'occlusion, le chirurgien doit se souvenir qu'il devra avoir à le reprendre une fois l'accident aigu dissipé. Et l'opération palliative qu'il entreprend doit prévoir l'opération radicale ultérieure. Elle ne doit pas avoir d'autre but que de transformer un cancer compliqué en cancer à froid.

Il faut distinguer dès maintenant les néoplasmes en occlusion, suivant qu'ils siègent dans la partie droite ou gauche du côlon.

Les premiers (cæcum, côlon ascendant) ne sauraient relever de l'anus contre nature, puisque celui-ci, dans la majorité des cas, devrait porter sur le grêle.

On a le choix entre 2 méthodes : l'extériorisation ou Vorlagerung des Allemands, d'une part; la série des anastomoses et des exclusions, de l'autre.

Par l'extériorisation, on attire au dehors le néoplasme, on le fixe à la paroi, et les phénomènes d'occlusion pressant, on peut établir d'emblée un anus au niveau du bout supérieur. Le lendemain ou les jours suivants la résection de la tumeur laissera en place un anus en canon de fusil dont la cure ultérieure rétablira la continuité de l'intestin.

En ce qui concerne l'occlusion cette méthode agit comme un anus. Elle est plus compliquée que lui et n'est pas sans gravité. Entre les mains d'Anschutz, l'un de ses plus chauds partisans, elle a donné dans les cas d' « ileus » 6 morts opératoires sur 7 cas.

De plus la rentrée progressive de l'intestin extériorisé dans l'intérieur de la cavité abdominale, ne permet qu'une résection ultérieure incomplète et donne souvent une sécurité trompeuse pour l'avenir.

L'anus en canon de fusil, avec un coin mésentérique qui sépare ses 2 bouts, est souvent d'une cure difficile. Aussi est-ce une méthode à réserver à des cas exceptionnels de tumeur très mobile, avec un méso long et non infiltré, à la condition d'extérioriser toujours une quantité d'intestin plus grande de beaucoup que celle que l'on veut enlever.

En période d'occlusion, dans les cancers droits, étant donnés les inconvénients de la Vorlagerung et l'impossibilité d'établir un anus, nous préférons l'anastomose ou l'exclusion.

L'anastomose dans les cas très pressants pourrait être faite au bouton, à condition toutefois de la renforcer par des points séro-séreux, en raison des mécomptes auxquels expose l'application d'un bouton sur le gros intestin. Cette anastomose devra, bien entendu, être faite de telle sorte que si, plus tard, on enlève le cancer, la continuité intestinale se rétablisse par elle. Elle ne siégera donc ni trop près du néoplasme, pour ne pas être un obstacle à une large exérèse, ni trop loin de lui, pour ne pas isoler de la circulation intestinale un trop long segment d'intestin.

Tout autres sont les conditions opératoires dans les cancers gauches en occlusion. Ici la Vorlagerung n'a pas d'autre avantage que celui d'un anus artificiel et présente tous les inconvénients que nous lui connaissons.

Les anastomoses seront réservées aux tumeurs manifestement inextirpables pour lesquelles elles seront une opération palliative définitive; encore les pratiquera-t-on seulement dans les cas

d'occlusion assez récente et assez incomplète pour que le malade puisse supporter ces interventions.

En dehors de ces cas exceptionnels c'est à l'anus qu'il faut avoir recours : il constitue l'opération la moins traumatisante, suffisante pour parer aux accidents immédiats, et permettre la rétrocession des lésions secondaires au néoplasme, facilitant ainsi l'exérèse ultérieure. Pour cela, il doit être pratiqué le plus loin possible du néoplasme pour ne pas devenir une gêne pendant l'opération radicale. Il est de toute importance de le placer au niveau du cæcum.

En somme, en période d'occlusion, les cancers droits seront traités par une anastomose, exceptionnellement par une extériorisation. Les cancers gauches relèveront presque tous de l'anus cæcal. Mais les entérectomies seront réservées aux néoplasmes du côlon à froid.

2° *Cancer à froid.*

Le précepte donné par Quénu d'étudier le cancer du côlon, segment par segment, que notre ami Duval a placé en exergue de sa thèse, conserve pour nous toute sa valeur.

La topographie du néoplasme a, en effet, une grosse importance au point de vue thérapeutique. Mais, n'allant pas aussi loin que Quénu, dans la fragmentation de la question nous admettrons seulement 3 types :

Le cancer droit;

Le cancer gauche;

Le cancer pelvien.

Ce dernier est à éliminer de suite : il comprend les néoplasmes recto-sigmoïdes qui sont des tumeurs pelviennes plus qu'abdominales et dont l'extirpation relève d'une intervention périnéale ou de l'abdomino-périnéale de Quénu.

Il reste donc 2 classes de tumeur à type abdominal : le cancer droit et le cancer gauche. On peut leur décrire à l'un et à l'autre une physionomie clinique différente, et nous avons tenté la différenciation de ces deux types dans la thèse de notre excellent ami, le Dr Jouffray[1].

Le cancer droit est un cancer volumineux, ayant une tendance marquée à bourgeonner et à rompre sa barrière péritonéale. Il est

1. Jouffray, *Formes cliniques du cancer du gros intestin*, Lyon, 1907.

moins sténosant que le gauche, s'accompagne d'une cachexie plus rapide, et surtout d'une déglobulisation extrême. Les phénomènes de dilatation et de lésions pariétales dans le segment sus-jacent au néoplasme sont arrêtés un certain temps par la valvule de Bauhin, et ce n'est que tardivement que les cancers droits retentissent sur l'intestin grêle.

Le cancer gauche est un petit cancer, longtemps encapsulé, longtemps mobile, s'accompagnant très rapidement d'obstruction, puis d'occlusion, quelquefois même débutant brutalement par une crise d'occlusion aiguë.

Ce n'est pas à dire que tous les cancers gauches et tous les cancers droits présentent toujours ces mêmes caractères. Mais il en est ainsi dans la généralité des cas.

Cette distinction clinique doit être poursuivie dans le domaine thérapeutique. Les conditions opératoires du néoplasme droit et du néoplasme gauche sont différentes. Et dès à présent, nous considérons qu'il faut appliquer à ces deux types de tumeurs une thérapeutique différente.

Au point de vue thérapeutique, notre dénomination de cancer droit et de cancer gauche n'est pas une appellation uniquement topographique. Elle se rapporte surtout aux nécessités devant lesquelles se trouve le chirurgien pour rétablir la continuité du canal intestinal, après l'exérèse du néoplasme. *Nous appelons cancer droit, tout cancer dont l'ablation conduit à une anastomose iléo-côlique; cancer gauche, tout cancer dont l'extirpation doit être suivie d'une anastomose côlo-côlique.* C'est à cette nécessité d'une anastomose côlo-côlique que le cancer gauche emprunte une de ses principales causes de gravité opératoire.

Mais, avant d'envisager séparément ces deux classes de néoplasme, il importe d'indiquer rapidement les différentes méthodes suivant lesquelles peut être pratiquée la colectomie.

1° La colectomie idéale en un temps : on enlève la tumeur, et, dans la même séance opératoire, on rétablit la continuité du tube intestinal par une anastomose iléo-côlique ou côlo-côlique, suivant qu'il s'agit d'un néoplasme droit ou gauche.

2° La colectomie en 2 temps, avec anus préalable ou contemporain.

Dans le 1er cas, on établit d'abord un anus artificiel immédiate-

ment sus-jacent à la tumeur; et la 2e intervention consiste dans l'ablation simultanée du néoplasme et de l'anus (Mikulicz).

Dans le second cas on résèque la tumeur et l'on rétablit de suite la continuité intestinale, mais en laissant au-dessus des sutures un anus artificiel, qui sera oblitéré dans un second temps.

3° La « Vorlagerung » de Bloch-Hahn-Mikulicz, défendue récemment par Tuffier[1], consiste à extérioriser la tumeur que l'on résèque de suite ou le lendemain; les deux bouts, afférent et efférent, abouchés à la peau constituent un anus contre nature en canon de fusil, dont la cure ultérieure constitue le 2e acte opératoire.

4° La méthode en 3 temps comprenant :

a) L'établissement d'un anus artificiel préalable.

b) La résection de la tumeur et le rétablissement immédiat de la continuité intestinale.

c) La cure de l'anus.

5° Il convient de citer enfin les colectomies faites secondairement, après des opérations palliatives autres que l'anus.

Ces différentes méthodes de colectomie s'appliquent d'une façon différente au cancer droit et au cancer gauche. Il faut étudier les conditions opératoires dans l'un et l'autre cas.

a) *Cancer droit.*

Le cancer droit, du fait de la situation anatomique, du degré de fixité et des fonctions physiologiques de la partie intestinale sur laquelle il se développe, réalise des conditions opératoires spéciales, telles que l'entérectomie en un temps ne présente pas à son égard les mêmes causes d'insuccès que nous lui reconnaîtrons dans les cancers gauches. Ces causes d'insuccès, qui tiennent surtout à la difficulté du rétablissement de la continuité intestinale et à l'insécurité de l'entérorraphie, n'existent pas ici, du moins sont-elles réduites au minimum.

D'après notre définition même du cancer droit, l'anastomose qui termine l'intervention, après l'exérèse de la tumeur, réunit de l'intestin grêle et du gros intestin. Ce fait a une importance considérable pour l'avenir de la suture intestinale. Car, d'une part, l'iléon,

1. Tuffier, *Soc. de chir.*, 1907.

très mobile, est facilement rapproché du segment côlique, et l'on est assuré d'avoir des sutures qui ne tirent pas. De l'autre, le péritoine du grêle est doué d'une faculté d'accollement particulière et la coaptation se fait grâce à lui d'une façon bien plus rapide et plus sûre que s'il s'agissait du rapprochement de deux portions du gros intestin pourvues d'un revêtement séreux moins richement vascularisé, d'une vitalité moindre et doué d'une faculté de coalescence moins développée.

L'on sait par ailleurs que le passage des matières constitue la grande cause d'infection des sutures intestinales. Or, dans la partie initiale du côlon, il s'agit de matières encore liquides, non déshydratées, qui ne sauraient être une cause sérieuse d'irritation et de traction des sutures. De plus, les parois intestinales sur lesquelles vont porter les sutures sont généralement dans des conditions de nutrition et de vitalité assez bonnes pour leur assurer une résistance suffisante. Les néoplasmes droits, rarement sténosants, ne s'accompagnent pas de lésions aussi marquées du segment sus-jacent que celles observées dans le cancer gauche. L'extension rétrograde de ces lésions paraît arrêtée un certain temps par la présence de la valvule de Bauhin et la terminaison de l'iléon conserve longtemps sa souplesse et sa résistance normale : à son niveau l'entérorraphie porte sur des tissus solides qui ne se laissent pas déchirer par le passage de l'aiguille et du fil, comme cela s'observe au niveau des parois infiltrées du segment intestinal sus-jacent à un cancer gauche. Enfin, à droite, la libération et l'extériorisation de la tumeur sont simplifiées par le fait de la mobilité plus grande du péritoine au niveau du cæcum et du côlon ascendant que sur le reste du gros intestin. Dans 50 p. 100 des cas, le cæcum est flottant (Ancel et Cavaillon). Cette disposition anatomique facilite la technique de l'entérectomie en un temps; elle permet une exérèse large et contribue à rendre moins laborieuse et par conséquent plus sûre l'anastomose qui termine l'intervention.

Telles sont les raisons qui assurent une certaine bénignité à la résection en un temps dans les cancers droits, bénignité confirmée d'ailleurs par les statistiques.

L'un de nous, dans sa thèse, a réuni 38 cas de résection cæcale en un temps avec 12 morts et 26 guérisons, soit 34 p. 100 de mortalité.

La statistique suivante porte sur des cas plus récents :

Cancers droits opérés à froid en un temps.

Kümmel	12 cas.	5 morts.
Zimmermann [1]	5 —	2 —
Seyffert [2]	5 —	0 —
Bakes	4 —	0 —
Littlevood	2 —	0 —
Czerny	3 —	1 —
Anschütz	7 —	4 —
Raconiceana [3]	1 —	1 —
Vignar [4]	1 —	0 —
Souligoux [5]	1 —	0 —
Morton	1 —	0 —
Bilton Pollard	1 —	0 —
Jaboulay	2 —	0 —
	45 cas.	13 morts.

Soit une mortalité opératoire de 29 p. 100.

Les statistiques personnelles des auteurs habitués à ces opérations en un temps sont plus convaincantes encore qu'un tableau d'ensemble.

Et, si certains chirurgiens n'hésitent pas à préconiser l'entérectomie en un temps comme la méthode de choix dans tous les néoplasmes du côlon, il semble bien que leur raisonnement s'appuie surtout sur la mortalité vraiment infime qui ressort à cette opération appliquée aux cancers droits.

C'est ainsi que, dans la statistique de Littlewood [6], nous relevons 2 cancers droits opérés en un temps : 2 guérisons.

Dans celle de Bakes [7], 4 entérectomies en un temps pour néoplasme du cæcum ou du côlon ascendant comportant 4 guérisons.

Bilton Pollard [8], Morton [9], dans la série de leurs observations, rapportent chacun un cas d'opération en un temps pour néoplasme droit : les deux malades ont guéri sans incident.

En ajoutant à ces cas les deux observations suivantes de notre maître, M. le professeur Jaboulay, nous réunissons une série récente de dix cancers droits enlevés en un temps sans une seule mort opératoire.

1. *Bruns' Beiträge*, Bd. 28, 1900, p. 306.
2. Inaug. Diss., Halle, 1902.
3. *Soc. de Ch. de Bucarest*, 1905, n° 4.
4. *Gaz. méd. de Nantes*, 14 septembre 1907.
5. *Soc. Chir.*, 1905.
6. Littlevood, *Lancet*, 1903, p. 1511.
7. Bakes, *Arch. für klin. Ch.*, Bd. 80, H. 4, S. 998.
8. Pallard, *Brit. Med. Journ.*, 23 janvier 1904, t. I, p. 175.
9. Morion, *Brit. Med. Journ.*, 29 octobre 1904, p. 1149.

N° 1. — *Néoplasme du côlon ascendant. Opération en un temps. Résection iléo-cæcale. Implantation termino-latérale. Abcès de la paroi. Guérison.* (Inédite.)

R. L., 36 ans. Vient avec le diagnostic d'appendicite : 2 crises douloureuses antérieures, dans la fosse iliaque droite.

A ce niveau, on sent une masse dure, de petit volume.

Intervention pratiquée par M. Jaboulay le 17 novembre 1907.

Incision sur le bord externe du droit. La main, introduite dans l'abdomen,

Fig. 1. — Cancer du côlon ascendant.

sent une masse au niveau du côlon ascendant, solidement fixé en arrière contre le péritoine pariétal. On branche sur la 1re incision une 2e incision, perpendiculaire, de 10 centimètres. Décollement embryologique du cæcum, à partir de son bord externe. Isolement du grand épiploon qui adhère à la tumeur. Ablation de celle-ci, de la portion terminale du grêle, du cæcum et du côlon ascendant.

La continuité intestinale est rétablie par l'implantation termino-latérale du grêle dans le côlon, à 2 doigts de la section côlique, on fait une incision parallèle au bord interne dn côlon, permettant le passage du grêle. Une pince, introduite dans la lumière côlique, sort par cette incision, vient prendre le bout iléal et le remorque à travers l'incision côlique. Suture muco-muqueuse par l'intérieur de la cavité du gros intestin. Fermeture du

bout côlique par une suture en bourse, muqueuse, et deux plans séro-séreux (voir fig. 1 et 2).

Suture séro-séreuse, au niveau de l'anastomose iléo-côlique. Drainage postérieur par une incision lombaire.

Suites opératoires. — 19 novembre 1907. On permet au malade de prendre un peu de lait. Le drain lombaire est retiré.

21 novembre 1907. — Ouverture d'un abcès pariétal.

25 décembre 1907. — Le malade quitte le service complètement guéri.

Fig. 2. — Cancer colloïde du côlon ascendant.

La plaie est complétement cicatrisée. L'état général est bon; les fonctions digestives normales.

Examen histologique (M. Horand). — 1° Cancer colloïde du côlon semblant avoir son point de départ dans la partie profonde de la muqueuse intestinale.

2° Un ganglion enlevé dans le méso montre des travées cancéreuses dissociant les follicules et les cordons folliculaires.

N° 2. — *Cancer du cæcum. Résection en un temps. Suture terminale. Abcès de la paroi.* (Inédite.) *Guérison.*

M. P., 33 ans. Le malade vient à l'hôpital pour des douleurs abdominales, des troubles digestifs, des alternatives de constipation et de diarrhée, ayant amené depuis un an un amaigrissement de 15 kilogrammes. On sent une masse dure dans la fosse iliaque droite.

Intervention. — Le 24 novembre 1907 (M. Jaboulay). Incision le long du

bord externe du droit, sur laquelle on branche une 2e incision transversale.

On trouve un néoplasme cæcal, très adhérent, notamment au cordon, qui doit être sectionné. Ablation du cæcum (fig. 3 et 4).

Le grêle, très dilaté, est suturé bout à bout avec le côlon transverse. Drainage postérieur.

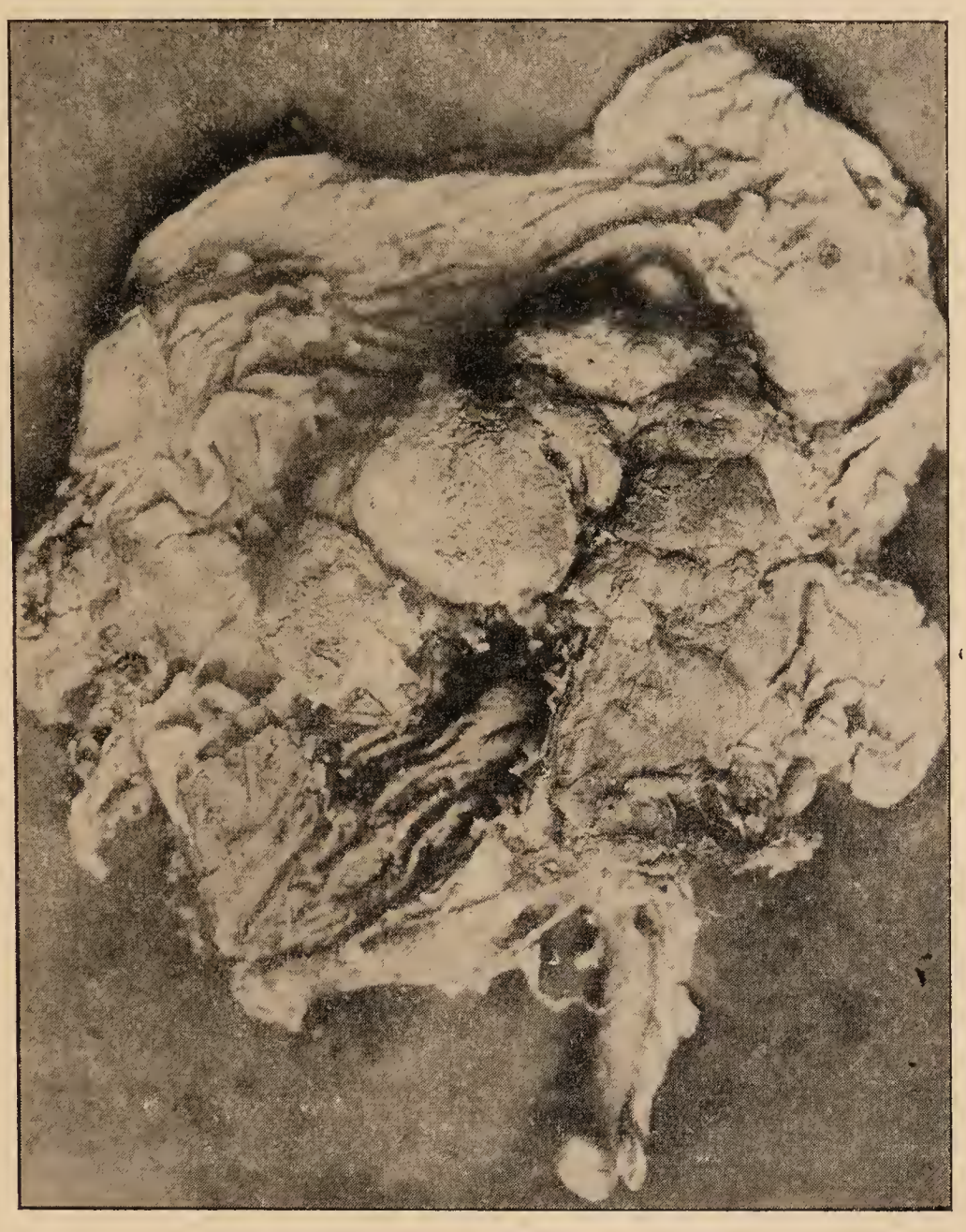

Fig. 3. — Cancer du cæcum.

Suites opératoires. — 10 décembre 1907. Abcès de la paroi donnant issue à un pus très fétide, d'odeur fécaloïde.

0 à grandes oscillations.

Malgré cela, le malade mange et dort bien. Les fonctions intestinales sont normales.

4 janvier 1908. Malgré plusieurs tentatives de drainage, la suppuration persiste, mais ne présente plus d'odeur fécaloïde.

14 janvier 1908. — Le malade quitte l'hôpital. La suppuration a diminué. Les fonctions digestives sont normales.

Examen histologique. — Cancer du cæcum avec nombreuses travées de

Fig. 4. — Cancer du cæcum.

cellules néoplasiques ayant infiltré la sous-muqueuse et le muscle lui-même.

Dans la classe des cancers droits, d'ailleurs, des distinctions s'imposent.

L'ablation d'un néoplasme du cæcum est évidemment moins grave que celle d'un néoplasme de l'angle droit qui nécessite la résection de tout le segment sus-jacent à la tumeur, si l'on veut aboutir à une anastomose iléo-côlique. L'angle droit paraît ainsi être le point limite entre les cancers droits et les gauches.

Le type anatomique du cancer, ses relations avec les organes voisins peuvent créer des indications opératoires différentes. S'il s'agit d'un cancer peu adhérent, n'étant fixé ni au foie ni à l'estomac, si ce cancer ne réalise pas d'obstruction, si le segment sus-jacent, côlon ascendant et cæcum, est le siège d'une stase et d'une distension peu marquée, il faut donner la préférence à la méthode en un temps.

La tumeur est-elle, au contraire, volumineuse, s'est-il réalisé en amont d'elle une distension de l'anse ayant compromis dans une certaine mesure, la vitalité de celle-ci, il vaut mieux traiter ce néoplasme comme un cancer gauche et opérer en plusieurs temps.

D'autres conditions accessoires, autre que la topographie, interviennent également pour dicter la conduite chirurgicale. Le cancer cæcal lui-même peut relever d'une opération fractionnée, sous certaines conditions. Un néoplasme végétant, très étendu, ayant franchi ou ayant une tendance à franchir sa barrière péritonéale, présentant des adhérences inflammatoires ou néoplasiques qui le fixe dans la fosse iliaque ou rendent adhérentes à lui des anses grêles, crée sans doute des contre-indications à la résection d'emblée. Il en va de même si le sujet est affaibli, présentant cette anémie spéciale au cancer cæcal. Il ne faudrait pas être esclave du principe de l'opération en un temps, mais tirer les indications de l'état de la tumeur et du sujet.

C'est dire illogique sous certaine condition une intervention grave malgré tout, laborieuse, d'une technique difficile, exposant le malade à un choc opératoire considérable ou à des infections ultérieures. Il est plus sage de faire d'abord une opération palliative, qui, mettant le cancer au repos, permettra la rétrocession d'une partie des lésions inflammatoires qui augmentent le volume du cancer et le rendent plus adhérent, opération qui permettra aussi au malade de refaire son état général.

Ce sera de préférence l'exclusion unilatérale, réalisée par une anastomose iléo-côlique transverse, latéro-latérale, isopéristaltique, après section de l'iléon à sa partie terminale, et suture des deux bouts. Cette façon de faire est supérieure à l'exclusion par implantation et surtout aux anastomoses simples. Mais l'exclusion est encore une intervention longue, dans laquelle on ouvre plusieurs fois l'intestin et qui a par elle-même une mortalité opératoire non négligeable.

A défaut de celle-ci, on pourra se contenter d'une anastomose simple iléo-côlique qui a le grave inconvénient de ne pas isoler complètement le néoplasme du contact des matières. Dans un 2e temps, lorsque les conditions opératoires se seront modifiées, une seconde intervention enlèvera le néoplasme et l'on n'aura plus à se

préoccuper du rétablissement de la continuité, assurée ainsi dans un premier temps.

En dehors des cancers droits inextirpables d'une façon définitive, ces opérations palliatives tendront surtout à rendre secondairement extirpable un néoplasme qui ne l'était pas primitivement.

Dans les cas de tumeur peu étendue et avec un état général suffisamment conservé, le malade n'a aucun avantage à subir deux interventions, étant donné que les opérations itératives dans le cancer droit n'ont pas une mortalité inférieure aux entérectomies d'emblée. D'autre part, les opérations préliminaires, anastomose ou exclusion, ont une mortalité personnelle qui vient allourdir encore les statistiques. Cavaillon cite une mortalité moyenne de 60 p. 100. Il est vrai que la méthode en plusieurs temps est réservée aux cas les plus graves et qu'on ne saurait comparer les deux mortalités.

Une seule méthode donne une sécurité opératoire plus grande que la résection en un temps : c'est la « Vorlagerung » entre les mains d'Anschütz. Cet auteur rapporte 10 cas ainsi opérés, avec 9 guérisons opératoires.

Malgrès cela, et sans vouloir faire ici la critique complète de la Vorlagerung, critique qui trouvera sa place plus loin, on peut dire dès à présent que c'est une méthode dont les indications doivent être limitées. Car les statistiques nous montrent que les résultats ultérieurs sont beaucoup moins bons que les résultats immédiats.

Sur ses 9 succès opératoires, Anschutz compte 4 survies de moins d'un an.

En résumé, sauf état général trop accusé ou lésions locales trop avancées, le cancer droit relève de l'opération en un temps. On traitera comme cancers droits : tous les cancers du cæcum et du côlon ascendant, et certains cancers de l'angle droit et de la partie droite du côlon transverse.

(*A suivre.*)